



Buenos Aires, 20 de Octubre del 2003

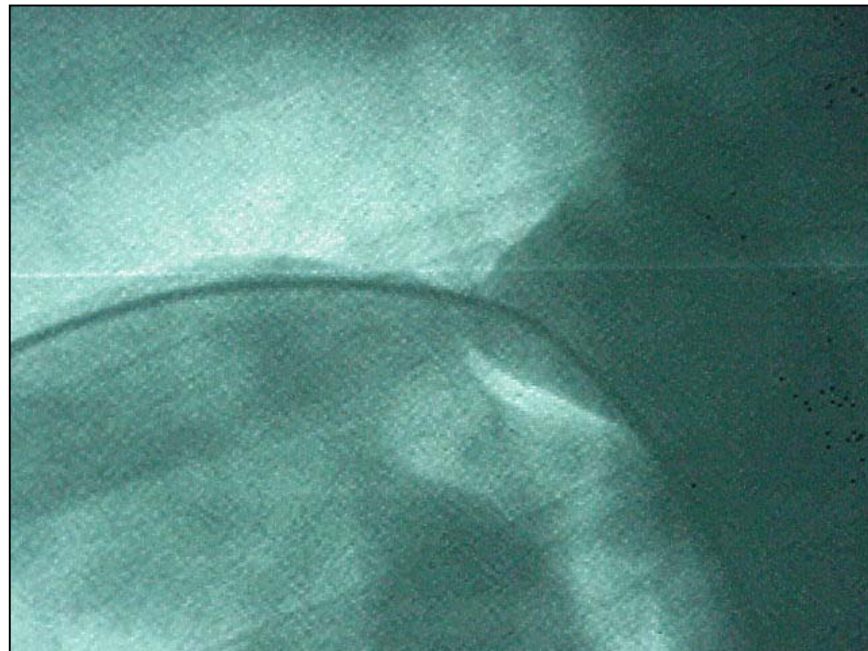


Presentación de los casos clínicos. Realizados con el **Dr. Franz Freudenthal** durante su visita a Buenos Aires. Los implantes de **NIT-OCCLUD** se concretaron con resultados de excelencia en todos los procedimientos. Los casos fueron los siguientes:

Primer Caso:

Se realizó el día 07 de Octubre en el **Hospital de Niños Sor Maria Ludovica** de la ciudad de **La Plata** y fue llevado a cabo conjuntamente por los Doctores **Ricardo Sadi, Ricardo Simin y Rolando Gomez con el Dr Freudenthal.** Se trataba de un paciente masculino de 7 años Conducto arterioso persistente con con las siguientes medidas: Diámetro de la ampolla: 16 mm, diámetro mínimo: 5,6 mm.

D1 5.6mm
D2 16 mm

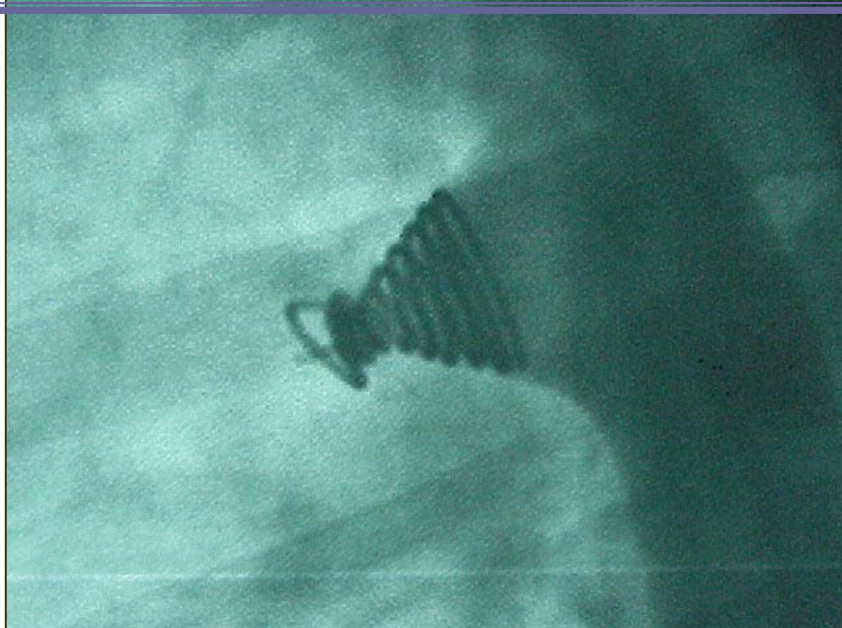


Se utilizo para este implante un **Nit-Occlud Stiff** de **14 x 6** y el resultado final ha sido perfecto sin shunt residual a los 5 minutos de finalizado el procedimiento. El dispositivo se ha reconfigurado perfectamente, siendo la última posición absolutamente estable. La liberación del coil a través del liberador sucedio sin problema alguno.



MOJUL s.r.l.

Viamonte 2334 piso 1° "C"
(1056) CAPITAL FEDERAL
Tel:4953-6287/6263
Fax: 4954-4953
Email: ventas@mojul.com

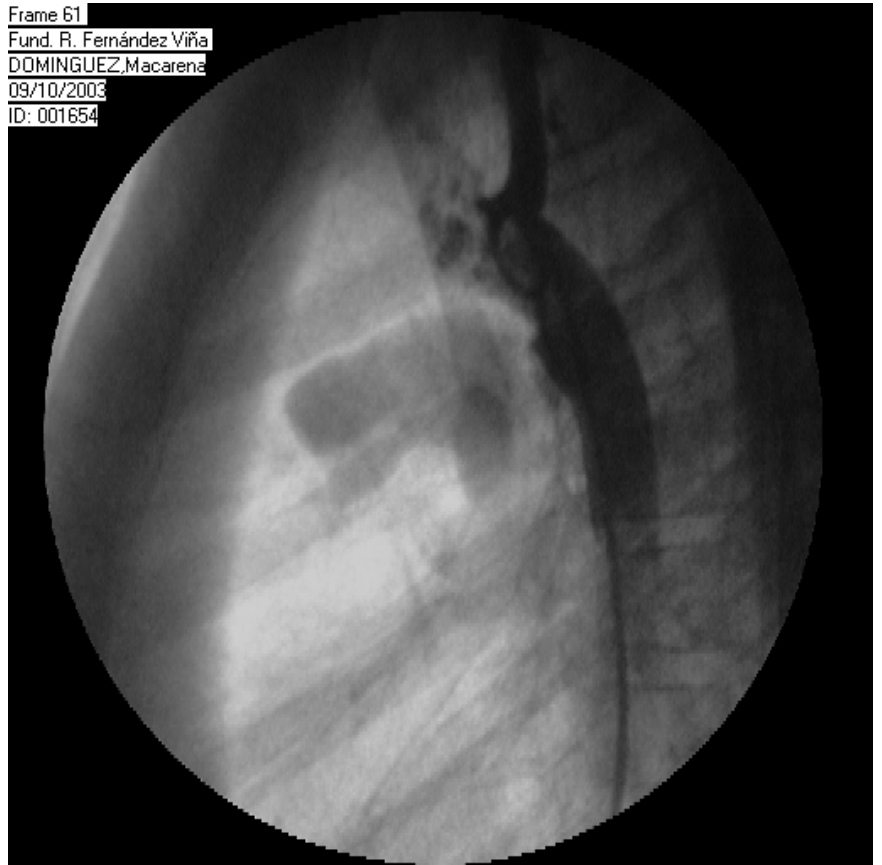

Segundo Caso:

Se realizó el día 09 de Octubre en la **Clínica San Nicolás** de la ciudad homónima y colaboró con nosotros en el procedimiento el **Dr Ricardo Gamboa (Jefe del Servicio de Hemodinamia Pediátrica de la Fundación Rene Favaloro)**. En este caso se trataba de una paciente femenina de 5 años de edad con las siguientes medidas de ductus:

D1-2.9 mm (diámetro mínimo)
D2- 8 mm (ampolla aórtica)

Frame 61
Fund. R. Fernández Viña
DOMINGUEZ, Macarena
09/10/2003
ID: 001654



Para este caso se utilizó un **Nit-Occlud Medium** de 7 x 6, el resultado fue excelente, sin registrarse shunt residual a los cinco minutos de implantarse el Coil.

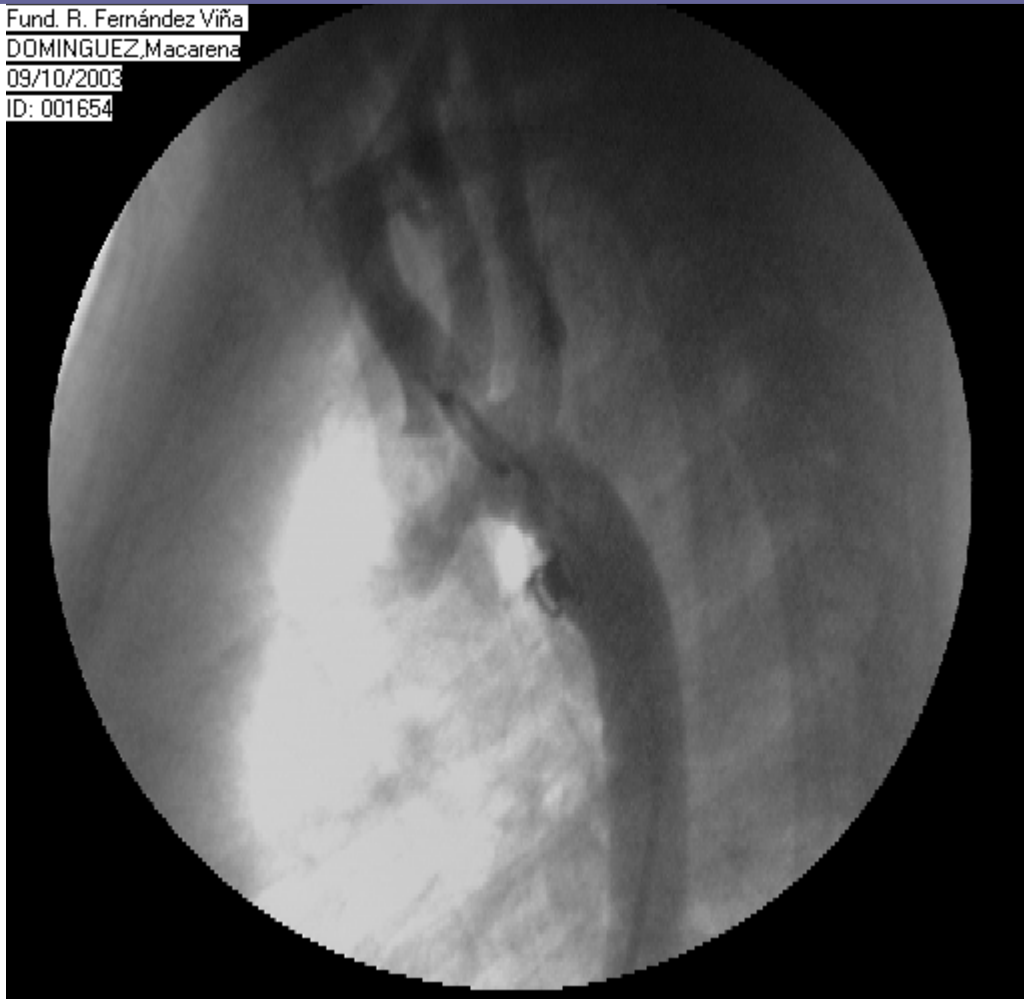


MOJUL s.r.l.

Viamonte 2334 piso 1° "C"
(1056) CAPITAL FEDERAL
Tel:4953-6287/6263
Fax: 4954-4953
Email: ventas@mojul.com

Frame 33

Fund. R. Fernández Viña
DOMINGUEZ, Macarena
09/10/2003
ID: 001654



Tercer Caso:

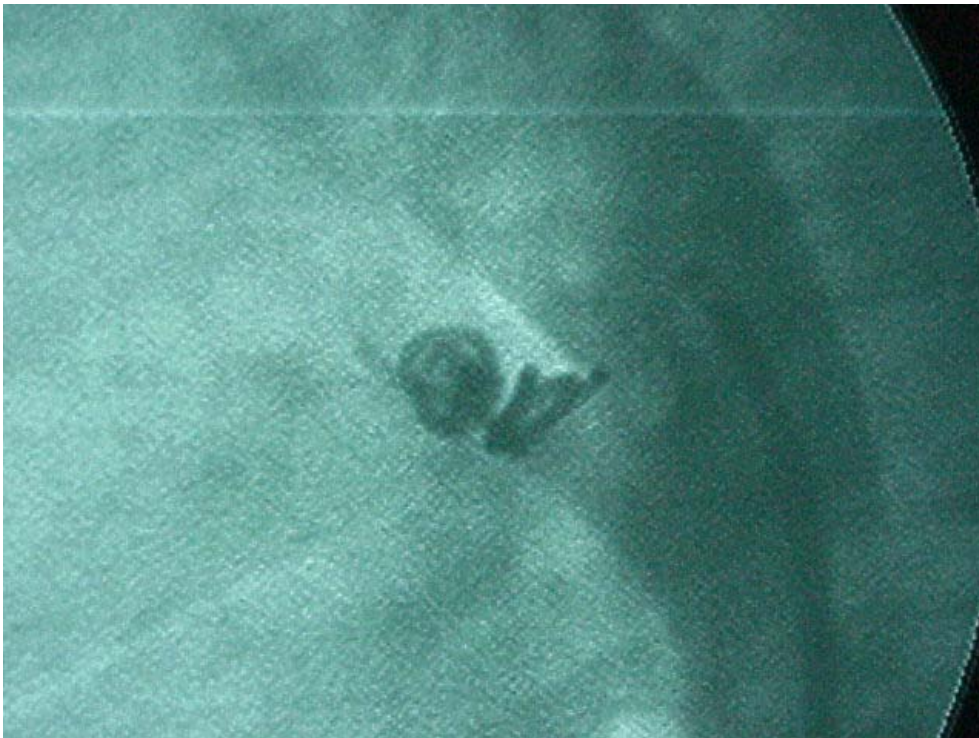
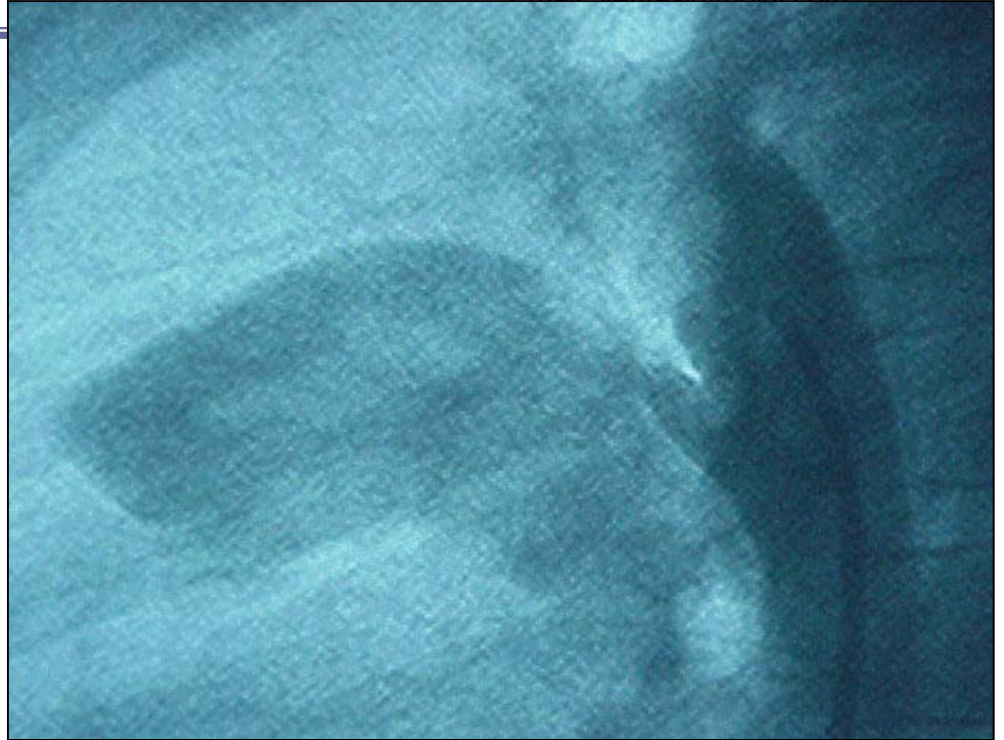
Se realizó el día 10 de Octubre, nuevamente en el **Hospital de Niños Sor Maria Ludovica** de la ciudad de **La Plata** y se trataba de una niña de 6 años con un ductus con las siguientes medidas.



MOJUL s.r.l.

Viamonte 2334 piso 1° "C"
(1056) CAPITAL FEDERAL
Tel:4953-6287/6263
Fax: 4954-4953
Email: ventas@mojul.com

D1-2.1mm (diámetro mínimo)
D2-6 mm (ampolla aórtica)



Aquí se utilizó un **Nit-Occlud** del tipo **Flex** de **6 x 5** y tal como esperábamos el resultado ha sido perfecto. Una hora después del procedimiento el ductus ya se encontraba completamente sellado sin shunt residual, en el estudio ecográfico.



MOJUL s.r.l.

Email: ventas@mojul.com

Como demuestra este informe tuvimos la oportunidad de utilizar los tres tipos de **Nit-Occlud**, lo que ha sido de vital importancia para nuestra empresa, tanto por el resultado final como por la experiencia adquirida a través de los procedimientos.

Mojul s.r.l