



Coartación de Aorta con Pseudo-aneurisma

En algunos casos, la coartación de aorta viene acompañada con otras cardiopatías, tales como ductus arterioso, y como en este caso, un pseudoaneurisma.

Se trata de un paciente adulto con una coartación de aorta muy pegada al inicio de la arteria subclavia izquierda. Generalmente, las coartaciones tienen forma de reloj de arena (Fig. 1). Esta parece más como una hendidura en la aorta (Fig. 2). Además de la coartación, se observa un pseudoaneurisma en la aorta descendente, también muy cerca a la subclavia.

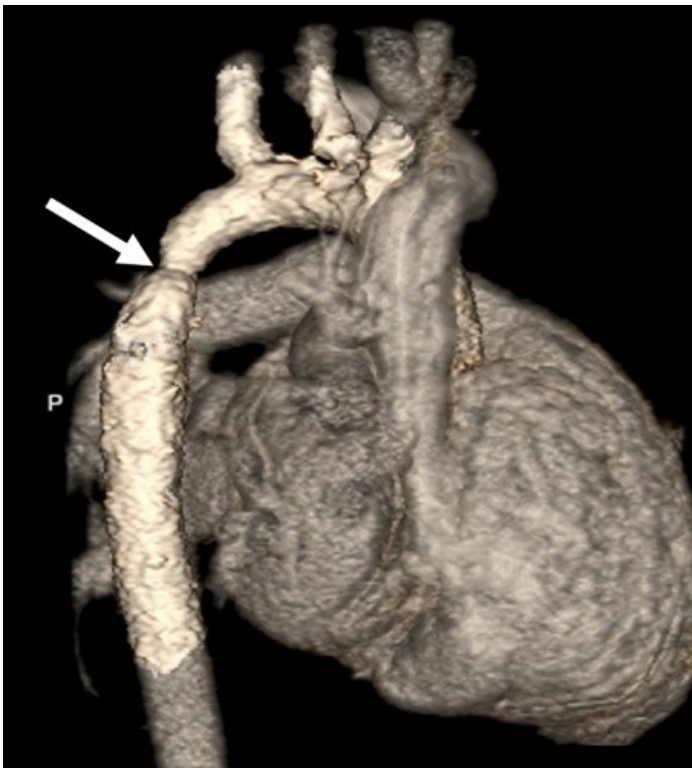


Fig. 1

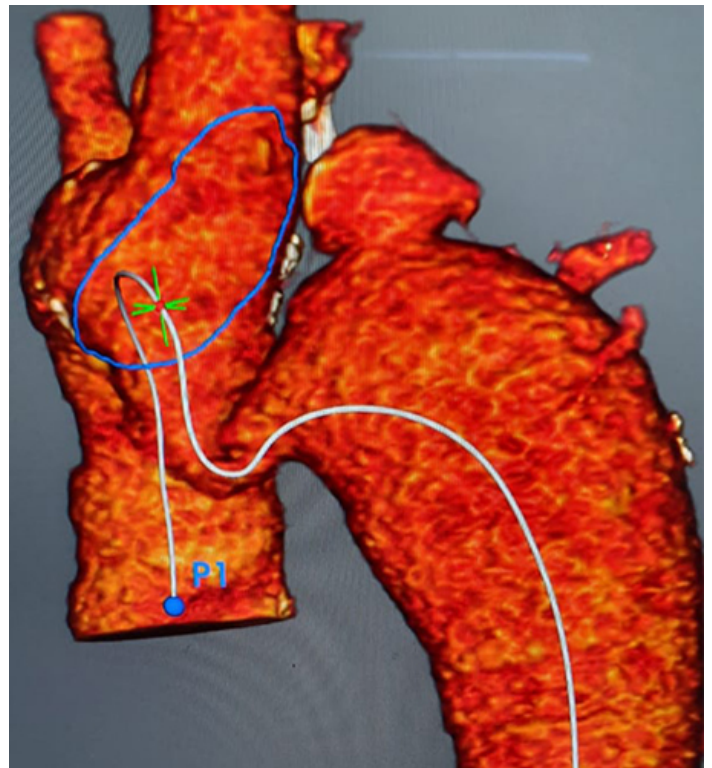
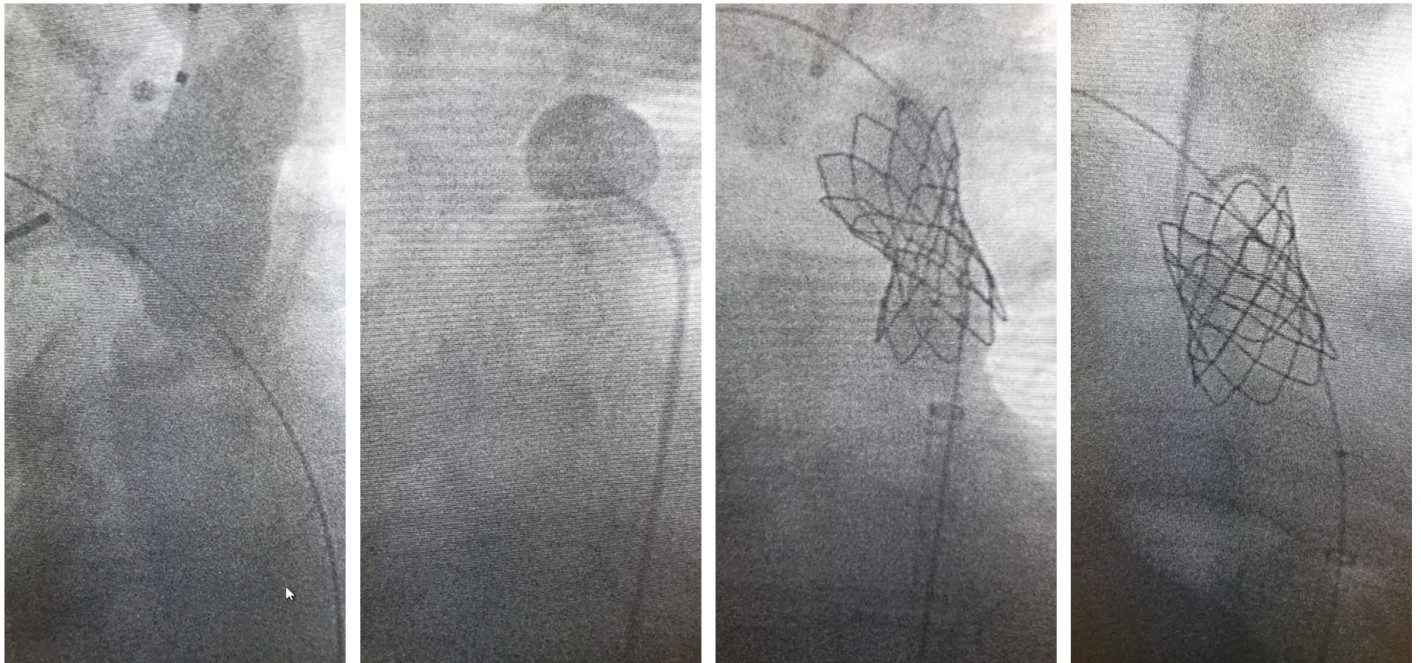


Fig. 2

Este paciente fue intervenido con un CP Stent forrado 8Z39. Con el CP forrado se corrigió la coartación y se selló el pseudoaneurisma.



Tratar estos casos por la vía percutánea es muy delicado y requiere un buen planeamiento de la intervención. El stent debe ser lo suficientemente largo para dilatar la coartación y a la vez sellar el pseudoaneurisma. Se requiere que el stent también sea forrado. Debe tener excelente fuerza radial y muy buena radio-opacidad. Particularmente en estos casos, una excelente visualización del stent es crítico para observar el despliegue en posición correcta. Superior fuerza radial es imprescindible para corregir la coartación y adherirse bien al segmento aneurismático en la aorta.